

# Técnicas actuales de adenoidectomía y amigdalectomía en los trastornos respiratorios del sueño en la infancia

JORDI COROMINA<sup>1</sup> Y EDUARD ESTELLER MORÉ<sup>2</sup>



J. Coromina

## RESUMEN

En los últimos años, la consolidación de la hipertrofia amigdalina como principal indicación quirúrgica ha originado la aparición de nuevas técnicas. La mayoría persigue una reducción de su volumen (es la llamada amigdalotomía o reducción amigdalina). Con ello, se consigue disminuir considerablemente tanto la incidencia de hemorragia intra y postoperatoria como la intensidad del dolor. Describiremos el mecanismo, las ventajas y los inconvenientes de las diferentes técnicas, incluyendo la electrodissección con bisturí eléctrico, la reducción con microdebrider, el bisturí armónico (o de ultrasonidos), la radiofrecuencia (con sus distintas variantes) y el láser CO<sub>2</sub>. Con relación a las técnicas que reducen el volumen amigdalina, hay que resaltar que la posibilidad de recidiva de la hipertrofia amigdalina será alta si se elimina menos de un 85% de amígdala. Tampoco es despreciable la posibilidad de infección de los restos amigdalares, sea cual sea la técnica empleada, por lo que no serán válidas en caso de amigdalitis de repetición. Recientemente, también han aparecido alternativas a la adenoidectomía clásica con cucharilla-adenotomo. Consisten en la posibilidad de minimizar el sangrado mediante el uso del microdebrider, de la radiofrecuencia o del aspirador coagulador. También nos referiremos al concepto de adenoidectomía parcial, de preferencia en pacientes con riesgo de insuficiencia velopalatina.

**Palabras clave:** Adenoidectomía parcial. Amigdalectomía parcial. Radiofrecuencia. Láser. Ultrasonidos. Electrodissección.

## Current techniques in adenoidectomy and tonsillectomy in children with sleep-related breathing

J. Coromina and E. Esteller Moré

## ABSTRACT

In recent years, consolidation of tonsillar hypertrophy as the principal surgical procedure has led to the emergence of new techniques. Most aim to reduce volume (tonsillotomy or tonsil reduction). These techniques have considerably decreased intra- and postoperative hemorrhages and pain intensity. The present article describes the mechanisms and the advantages and disadvantages of the various techniques, including electro-dissection using electrical scalpels, reduction using a microdebrider, ultrasonic scalpel, radiofrequency (with its different variations) and CO<sub>2</sub> laser. When techniques that reduce tonsil volume are used, the possibility of recurrence of the tonsillar hypertrophy is high if less than 85% of the tonsil is removed. There is also a considerable possibility of infection of the remaining tonsils, whichever technique is used, and therefore these techniques are not valid in the case of repetitive tonsillitis. Recently, alternatives to classical adenoidectomy using adenoid curette have also appeared. Bleeding can be minimized by using a microdebrider, radiofrequency or a blood coagulator. We also discuss the concept of partial adenoidectomy, which is preferable in patients at risk of velopharyngeal insufficiency. (Rev Esp Ortod. 2012;42:176-83).

Corresponding author: Eduard Esteller Moré, eesteller@gmail.com

**Key words:** Partial adenoidectomy. Tonsil reduction. Radiofrequency. Laser. Ultrasonic scalpel. Electro-dissection.

## INTRODUCCIÓN

La adenoidectomía y la amigdalectomía son los procedimientos quirúrgicos más habituales durante la infancia, conjuntamente con la colocación de drenajes transtimpánicos. Ambos

procedimientos constituyen el tratamiento de elección en los niños con trastornos respiratorios del sueño debido a una obstrucción provocada por una hipertrofia adenoidal y amigdalina. Pasaremos a describir los recientes avances en ambas técnicas, obviando las clásicas por ser sobradamente conocidas.

<sup>1</sup>Unidad de Otorrinolaringología. Centro Médico Teknon. Barcelona;

<sup>2</sup>Servicio de Otorrinolaringología. Hospital General de Catalunya. Sant Cugat del Vallés. Barcelona

### Correspondencia:

Eduard Esteller Moré. E-mail: eesteller@gmail.com

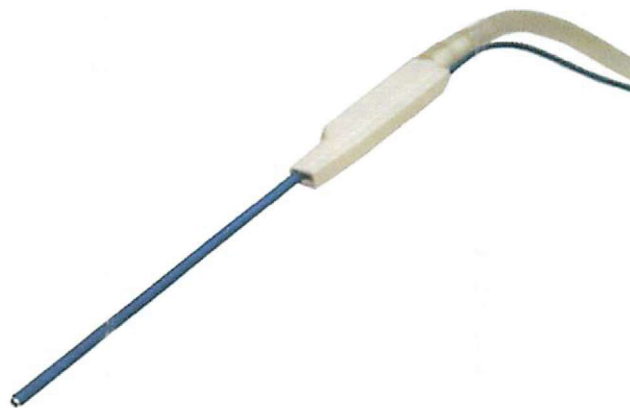
**Tabla 1. Comparación entre las diversas técnicas de adenoidectomía**

	Ventajas	Inconvenientes
Técnica clásica	Mínimo riesgo de estenosis velofaríngea	Exéresis parcial más difícil
Electrodissección	Menor sangrado	Mayor riesgo de estenosis velofaríngea
Radiofrecuencia	Ideal para exéresis parcial	
	Rapidez	
<i>Microdebrider</i>	Menor sangrado	Requiere experiencia
	Ideal para exéresis parcial	Mayor riesgo de estenosis velofaríngea
	Posibilidad de abordaje transnasal	Requiere mayor espacio
	Rapidez	Más caro

## TÉCNICAS ALTERNATIVAS A LA ADENOIDECTOMÍA CLÁSICA

Además de la técnica clásica (exéresis de las vegetaciones o adenoides mediante un raspado con una cuchara que denominamos adenotomo), hoy en día disponemos de otros métodos (Tabla 1). En todos ellos la vía de abordaje será la transoral, levantando el paladar blando e introduciendo el instrumento escogido en la rinofaringe o *cavum* (lugar donde se hallan las adenoides) (Figs. 1-3).

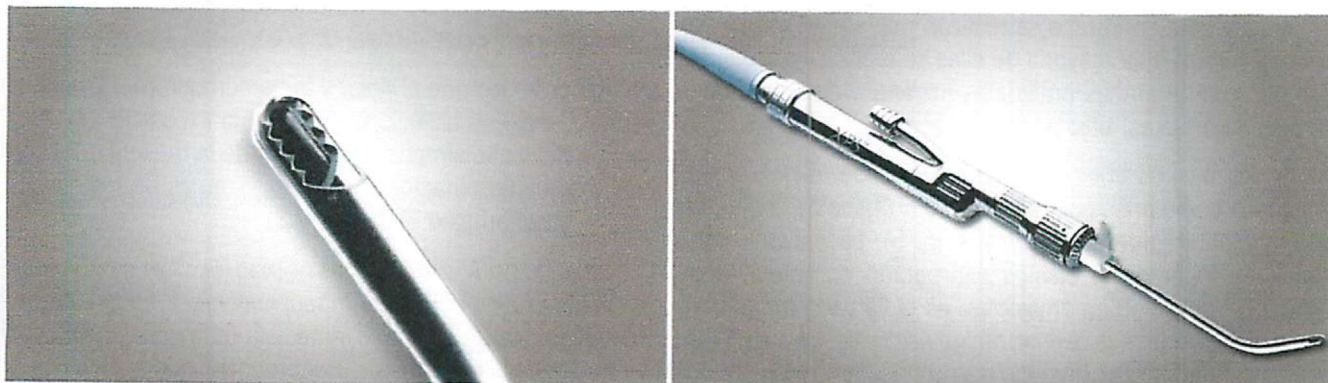
- Electrodissección. Se realiza mediante el coagulador-aspirador (Valley-Lab2505-10FR) (Fig 1). Su punta se inserta en el interior del tejido adenoidal y no en su superficie, aplicando unos segundos la corriente, que se liberará en forma de *spray* y no de modo puntiforme. Se va coagulando (30-45 w) de arriba hacia abajo, encogiéndose así el tejido adenoidal. El extremo distal del coagulador-aspirador permite aspirar el tejido adenoidal al mismo tiempo que lo coagulamos<sup>1-2</sup>.
- *Microdebrider* (Medtronic Xomed®). Al girar la cuchilla situada en su extremo distal, va cortando el tejido adenoidal, que es simultáneamente aspirado junto con la sangre, gracias al sistema de aspiración incorporado. Su funcionamiento se describe de forma más extensa



**Figura 1. Aspirador coagulador.**

en el capítulo de amigdalectomía. Si hay poca distancia entre el paladar blando y la pared posterior faríngea, puede faltar espacio para introducir el *microdebrider* en el *cavum*. Además del clásico abordaje transoral, permite también un abordaje transnasal (Figs. 2 y 3).

- Radiofrecuencia. Procedimiento similar a los dos anteriores. Su funcionamiento se describe en el capítulo de amigdalectomía.



**Figura 2. Microdebrider.**

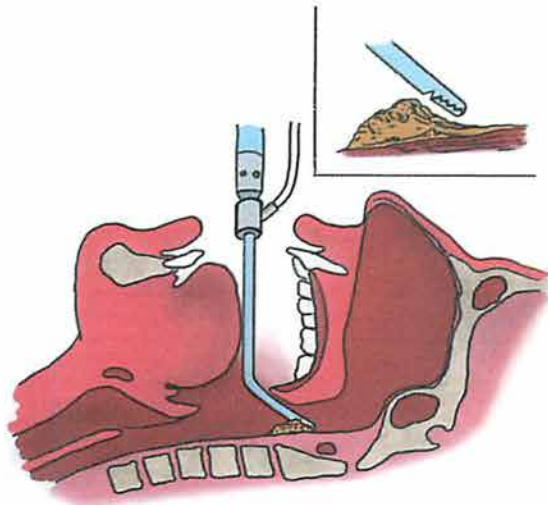


Figura 3. Adenoidectomía parcial con microdebrider.

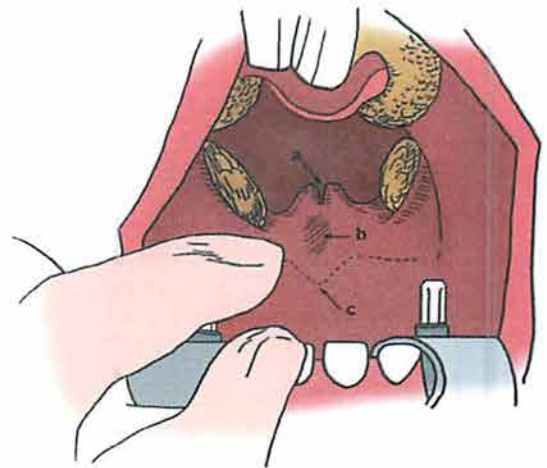


Figura 4. Signos guía de fisura submucosa. a: úvula bifida; b: presencia de zona pelúcida (área de hundimiento por ausencia de fibras musculares); c: presencia de muesca en paladar duro.

## ADENOIDECTOMÍA PARCIAL

Está indicada en los pacientes con hipertrofia adenoideal, en los cuales se sospecha la presencia de una fisura submucosa del paladar, así como en los previamente intervenidos de la misma.

Previamente al inicio de la adenoidectomía, palparemos el paladar blando y el paladar duro para descartar una fisura submucosa (Fig. 4). Si la sospechamos, actuaremos únicamente sobre la mitad superior del paquete adenoideal, dejando intacta la mitad inferior, para que pueda contribuir al cierre valofaríngeo. Con ello evitaremos una rinolalia abierta.

Para realizarla, podemos usar cualquiera de las cuatro técnicas anteriores, aunque con el curetaje clásico será más difícil graduar el porcentaje de exéresis.

## TÉCNICAS ALTERNATIVAS A LA AMIGDALECTOMÍA CLÁSICA

### Introducción

Aualmente en Europa se realizan más de un millón de amigdalectomías; la mayoría de ellas se realizan extirpando completamente ambas amígdalas mediante disección con bisturí frío o tijeras, bajo anestesia general.

En los últimos años, la consolidación de la hipertrofia amigdalina como principal indicación quirúrgica ha originado la aparición de nuevas técnicas (Fig. 5). La mayoría persigue, en lugar de la clásica extirpación completa, una reducción del volumen amigdalina: es la llamada amigdalotomía, amigdalectomía parcial, amigdalectomía extracapsular o reducción amigdalina (término que emplearemos a partir de ahora)<sup>5</sup>. Se basan en la escasez de vasos y terminaciones

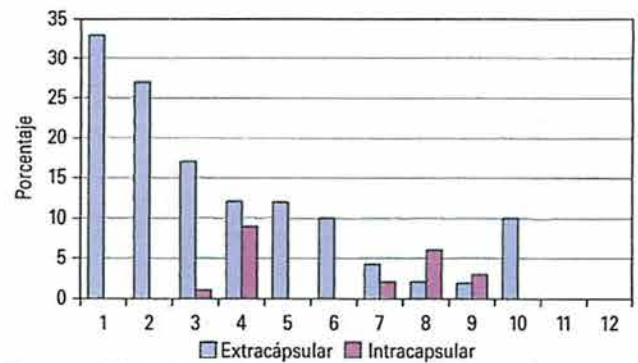


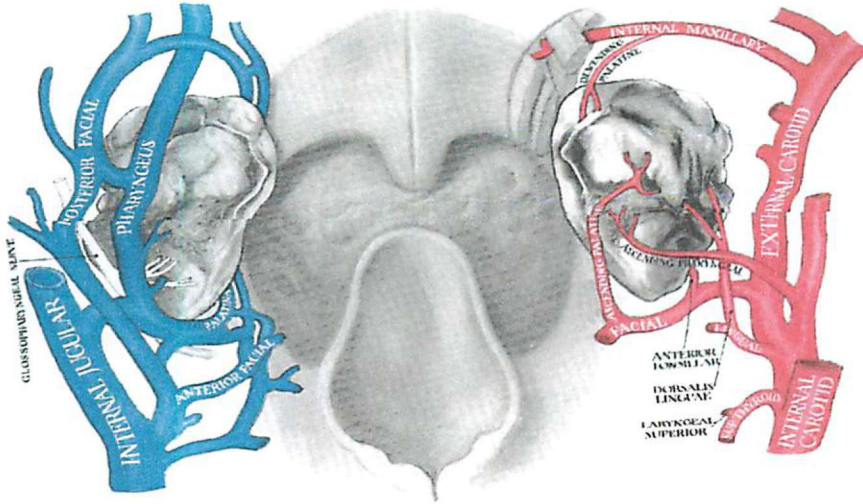
Figura 5. Técnicas empleadas y planos de disección en la reducción amigdalina (entre 1987-2007)<sup>1</sup>.

1. Bisturí eléctrico monopolar. 2. Bisturí frío con coagulación eléctrica. Bisturí eléctrico bipolar. 4. Radiofrecuencia Coblation. 5. Bisturí frío y puntos. 6. Bisturí armónico. 7. Tijeras (eléctricas bipolar). 8. Láser. 9. Otras (criocirugía, termosellador, etc.). 10. Microdebrider.

nerviosas en el interior de la amígdala, lo cual determina la ausencia de dolor y de hemorragia si la cirugía es intraamigdalina (es decir, si respetamos la cápsula, evitando lesionar el lecho amigdalina) (Fig. 6).

Recordemos que el dolor y la hemorragia (4-7%) en las técnicas clásicas están causados por la exposición y denuclación del lecho amigdalina, es decir, de la musculatura con sus vasos y terminaciones nerviosas, ramas de los nervios vago y glossofaríngeo (Tablas 2 y 3).

La principal finalidad de las nuevas técnicas es disminuir la alta tasa de hemorragia intraoperatoria, y especialmente postoperatoria (4-7%) tanto inmediata (primeras 24 h) como tardía (hasta los 12 días)<sup>6</sup>. Recordemos que las múltiples arterias que llegan al lecho amigdalina son ramas de la



**Figura 6.** Irrigación de la amígdala. Lado izquierdo (azul), venas. Lado derecho (rojo) arterias.

arteria lingual y arteria faríngea ascendente (ramas directas de la arteria carótida externa), así como de la arteria palatina superior o ascendente (rama de la arteria facial), y la arteria palatina inferior o descendente (rama de la arteria maxilar interna) (Fig. 6). Por otra parte, la carótida interna está situada por fuera y por detrás de la amígdala, a solo 5-25 mm (media de 17 mm). En casos excepcionales dicha

arteria está en contacto directo con el lecho amigdalor (es decir, con el músculo constrictor superior de la faringe, el cual tiene un grosor de unos 4 mm, dato a tener en cuenta si usamos suturas para la hemostasia).

**Tabla 2. Técnicas de amigdalectomía**

- Sluder (guillotina)
- Disección con bisturí frío o tijera
- Electrodissección (con bisturí eléctrico)
- Microdebrider
- Láser (CO<sub>2</sub>, argón, diodo)
- Radiofrecuencia
- Bisturí armónico (ultrasonidos)
- Otros (criocirugía, termosellador)

En todos los casos de reducción amigdalor, el principal inconveniente es la posibilidad de un nuevo crecimiento de la amígdala, que será inversamente proporcional a la cantidad de tejido extirpado (Fig. 7). Por ello, Friedman aconseja la exéresis de un mínimo del 85% del tejido amigdalor<sup>7</sup>. La recidiva de la hipertrofia amigdalor también será más frecuente cuanto menor sea la edad del niño, debido a la mayor actividad del tejido linfóide (al igual que ocurre con las recidivas tras adenoidectomía).

Debido al mínimo riesgo de hemorragia y a la menor intensidad del dolor, la reducción amigdalor puede practicarse en niños menores de 3 años y en régimen ambulatorio, a diferencia de la amigdalectomía total. Más dudosa es la capacidad del tejido amigdalor residual para seguir fabricando anticuerpos<sup>8</sup>.

**Tabla 3. Diferencias entre la amigdalectomía clásica y la reducción amigdalor**

Amigdalectomía	vs	Reducción amigdalor
Exéresis completa		Exéresis parcial
Se extirpa la cápsula		Intracapsular (deja tejido linfóide y cápsula)
Se expone el músculo constrictor		No se expone el músculo constrictor
↙ ↘		↙ ↘
Más dolor		Menos dolor
		Menor hemorragia (intra y postoperatoria)
Más hemorragia (intra y postoperatoria)		
No riesgo de recidiva (= de hipertrofia amigdalor)		Riesgo recidiva amigdalitis
No riesgo de amigdalitis		Riesgo recidiva hipertrofia

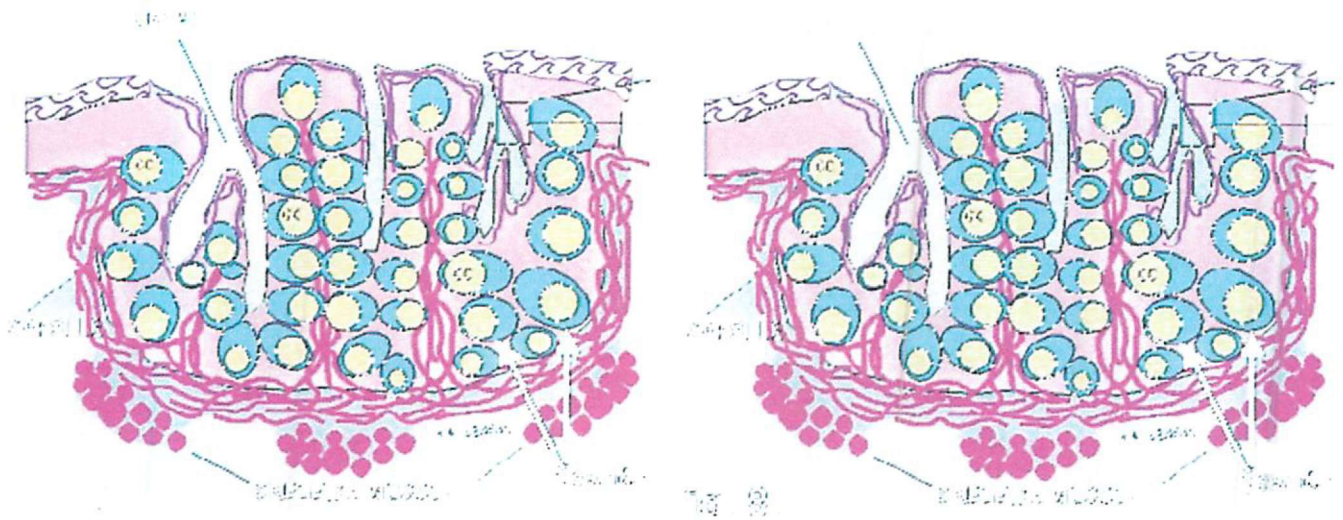


Figura 7. Plano de disección en la reducción amigdalor y en la amigdalectomía clásica. a: cápsula; b: vasos.

#### Tabla 4. Contraindicaciones de la reducción amigdalor

Amigdalitis agudas de repetición
Neoplasia de amígdala
Absceso recidivante periamigdalor
Indicaciones por enfermedades sistémicas:
- Fiebre reumática
- Nefropatía por IgA
- Psoriasis <i>guttata</i>
- Síndrome PFAPA: episodios recidivantes de fiebre, aftas orales, adenopatías cervicales y faringitis
- Síndrome PANDAS: trastornos neuropsiquiátricos en niños asociados a infección por estreptococo

IgA: inmunoglobulina A.

La utilización de una u otra técnica de reducción amigdalor dependerá de la preferencia y de la disponibilidad de material del cirujano. En todo caso, la mejor técnica es siempre la que uno domina. Evidentemente, las técnicas de reducción amigdalor no son aplicables en casos de amigdalitis de repetición, dada la posibilidad de recidiva de las mismas en los restos amigdalares (Tabla 4).

#### Electrodisección (bisturí eléctrico)

Se basa en una descarga eléctrica de 10-40 watts, que al calentar el terminal del instrumento permite cortar y coagular. Suele emplearse para la amigdalectomía completa, aunque algunos autores la usan para la reducción amigdalor. M. Andrea recomienda su uso con la ayuda del microscopio<sup>9</sup>. La electrodisección es un procedimiento más rápido y con menor sangrado intraoperatorio que la disección clásica con instrumental frío (bisturí o tijeras).

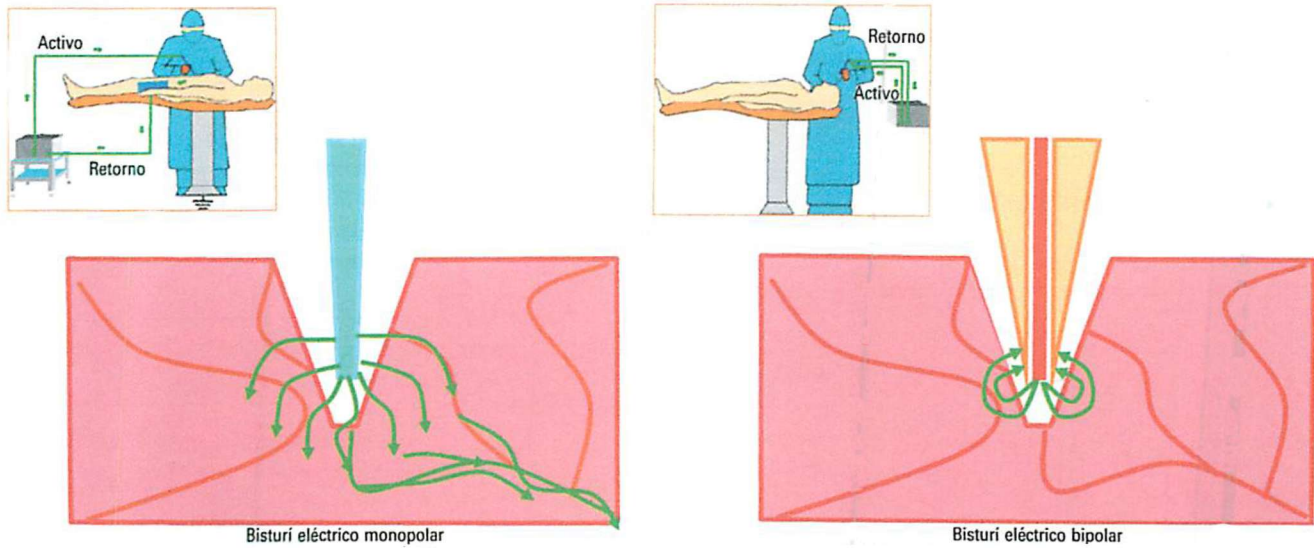
La terminal puede ser de varios tipos: a) monopolar: 1) en punta fina (también llamada «bisturí de colorado»); 2) en forma de hoja; 3) con punta hueca (la cual aspira y coagula al mismo tiempo); b) bipolar: en forma de pinza o tijeras.

En la técnica monopolar un electrodo se localiza en la punta del instrumento. El otro electrodo (neutro o de retorno) se coloca pegado a la piel del abdomen o pierna (la llamada «placa»). La corriente debe fluir por el paciente entre los dos electrodos, cerrando así el circuito. Cuando, por error de colocación, la superficie de contacto entre la piel y la placa es pequeña o débil, se producirán quemaduras cutáneas.

En la técnica bipolar, tanto el electrodo activo como el de retorno están en la misma zona (la de aplicación). El flujo de corriente está limitado al tejido existente entre ambos electrodos, situados en la punta del instrumento. Un ejemplo son los dos dientes de una pinza de agarre, uno de ellos sería el electrodo neutro y el otro el activo, y solo el tejido agarrado formaría parte del circuito eléctrico. Lógicamente, aquí el tejido circundante resultará menos dañado (Fig. 8).

#### Bisturí armónico o ultrasónico (Harmonic Scalpel, Ultracision, Ethicon Endosurgery)

Consiste en una hoja vibratoria que utiliza los ultrasonidos para realizar la disección y la hemostasia. Se utiliza para la amigdalectomía total (Fig. 9). Al usar los ultrasonidos en lugar de energía eléctrica, la temperatura es más baja (50-100 °C), disminuyendo así la lesión calórica y la escara. La hoja vibra a 55.000 ciclos/s (55 kHz), produciendo una desnaturalización de las proteínas, que formarán un coágulo, el cual sella (tampona) la zona. La velocidad de vibración de la hoja es graduable: a más velocidad más



Bisturí eléctrico monopolar

Bisturí eléctrico bipolar

Figura 8. Diferencias entre técnica monopolar y bipolar.

(obsérvese la poca afectación de los tejidos vecinos)

corte, y a menor velocidad más coagulación. El corte se ve incrementado por el movimiento continuo adelante-atrás, ayudando así a la cavitación y fragmentación del tejido<sup>10</sup>.

Finalizaremos concretando el concepto de ultrasonidos, imprescindible para entender dicho procedimiento. Se trata de ondas acústicas que no pueden ser percibidas por el oído humano, al ser superiores a 20 kHz. Estaríamos hablando, pues, de vibraciones acústicas de un cuerpo elástico (la hoja vibratoria), propagadas directamente a un medio material (en este caso la amígdala), en forma de presión (energía mecánica).

### Microdebrider

También conocido como *powered intracapsular tonsillectomy*. Consiste en una fresa rotatoria, que gira a 1.500 rpm. Extirpa el 90-95% del tejido amigdalor, dejando deliberadamente una fina capa del mismo, evitando así la exposición del lecho amigdalor. Lleva incorporada una cánula de aspiración, de modo que, al mismo tiempo que la cuchilla corta tejido, este es aspirado junto con la sangre (véase Figs. 2 y 3 en capítulo anterior: «Técnicas alternativas a la adenoidectomía clásica»).

Dada la gran cantidad de tejido extirpado, se trata más de una amigdalectomía «casi completa» que de una reducción amigdalor. Por todo ello, la posibilidad de un nuevo crecimiento o hipertrofia del tejido residual es solo de un 0,57%<sup>11</sup>.

### Radiofrecuencia

Consiste en producir una necrosis celular mediante la aplicación de ondas electromagnéticas que generan calor a temperatura moderada (40-70 °C), el cual permite cortar



Figura 9. Bisturí armónico.

y coagular. Ello contrasta con la alta temperatura (300 °C) del bisturí eléctrico convencional<sup>12</sup>. Presenta varias posibilidades, a menudo conocidas por sus nombres comerciales (Elmed, Bovie, Somnus-Somnoplastia, Coblation, Celon, Arthro Care). La reducción amigdalor podrá hacerse de dos modos:

- Reducción mínima del volumen amigdalor: clavando la aguja terminal dentro (en el interior) de la amígdala y aplicando la energía necesaria. Es conocida como radiofrecuencia intersticial (o de «tunelización»). Con este método, la posibilidad de hemorragia es prácticamente inexistente. Se aplican dos a cuatro punciones en cada amígdala, provocando unas zonas de necrosis en su interior («túneles») que, al reabsorberse varios

Tabla 5. Comparación entre las diversas técnicas de cirugía amigdalар

Técnica	Indicación	Ventajas	Inconvenientes
Bisturí frío o tijera	Amigdalectomía completa	Barato	Dolor++ + Sangrado intra y postoperatorio Técnica + lenta
Bisturí eléctrico (electrodisección)	Amigdalectomía completa	Menor sangrado intraoperatorio Barato	Dolor ++ No menor sangrado postoperatorio
Microdebrider	Amigdalectomía «casi» completa (90-95%)	Menor sangrado intra y postoperatorio Menos dolor	Requiere experiencia Caro + Dolor y hemorragia que con láser CO <sub>2</sub> y RFC Posibilidad nuevo crecimiento y/o amigdalitis en los restos amigdalares
- Bisturí armónico (ultrasonidos)	Reducción amigdalар Amigdalectomía completa	Menor sangrado intra y postoperatorio Menos dolor	Caro + Dolor y hemorragia que con láser CO <sub>2</sub> y RFC Posibilidad de nuevo crecimiento y de amigdalitis en restos amigdalares
- Láser CO <sub>2</sub> y RFC	Reducción amigdalар	Menor sangrado intraoperatorio Sangrado postoperatorio cercano al 0% Menos dolor Factible en niños < 3 años Factible en régimen ambulatorio	Caro Posibilidad de nuevo crecimiento y de amigdalitis en restos amigdalares

RFC: radi frecuencia.

días después, contraerán el tamaño de la amígdala. Actúa, pues, mediante coagulación y deshidratación<sup>13</sup>.

Presenta varios inconvenientes. Uno es el retraso de la reducción amigdalар, que tarda 3-6 semanas en aparecer. En segundo lugar, suele producirse una inflamación de ambas amígdalas durante el postoperatorio inmediato (primer día) y los 3-4 primeros días posteriores, pudiéndose producir una grave obstrucción respiratoria que obligaría al reingreso y, en los casos más graves, a la reintubación. Y, en tercer lugar, la reducción conseguida, generalmente, es solo de un 20-30%, lo cual suele ser insuficiente, facilitando además un posterior recrecimiento de la amígdala que, recordemos, es inversamente proporcional a la cantidad de tejido extirpado (sea cual sea la técnica empleada para reducir la amígdala). En niños mayores que colaboren, puede realizarse con anestesia local en la consulta.

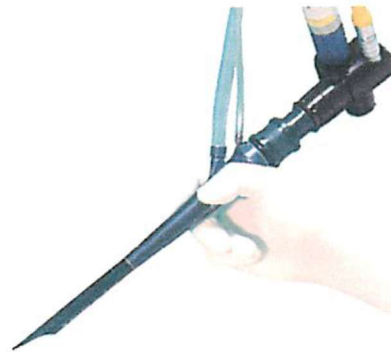
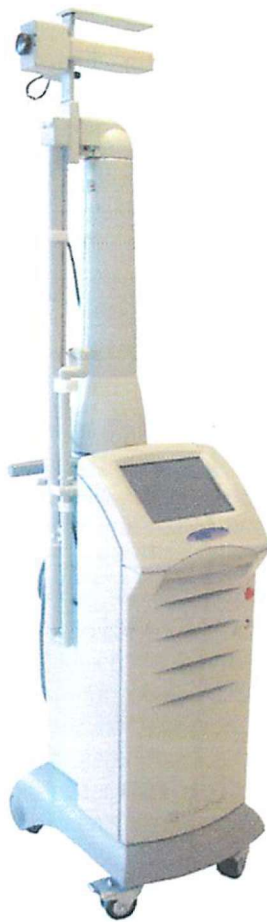- Reducción amigdalар mediante Coblation. Supera los problemas de la tunelización (técnica anterior) al permitir una eliminación amplia del tejido. Actúa a una temperatura de 40-70 °C, bajo una irrigación constante de solución salina (es el llamado sistema Plasma Knife). Técnicamente, es un método muy similar a la reducción amigdalар con láser, y, al igual que este, y debido al menor dolor y al excepcional riesgo de hemorragia, puede aplicarse en niños menores de 3 años y en régimen ambulatorio.

El Coblation también permite una amigdalectomía completa, disecando con la misma pieza de mano el plano existente entre la cápsula de la amígdala y el lecho amigdalар<sup>13</sup>.

## Láser

El más utilizado para la reducción amigdalар es el láser CO<sub>2</sub> (aunque también se puede usar el láser diodo y el láser argón). Tiene la propiedad de ser absorbido por el agua. Por ello, dado que las células tienen una cantidad importante de agua, el láser es completamente absorbido por las primeras capas de células, con poca penetración (profundidad) y dispersión en los tejidos vecinos. Así, el 98% del disparo del láser CO<sub>2</sub>, con un radio de acción de 2-3 mm, es absorbido por la superficie en los primeros 0,01 mm de tejido. De este modo, se crearán pequeñas zonas de necrosis, desapareciendo inmediatamente el tejido amigdalар<sup>14</sup>.

Por otra parte, al ser el láser CO<sub>2</sub> muy preciso, se evitará también la lesión del tejido circundante. Pensemos que la desviación de un disparo de láser, emitido desde la Tierra hasta la Luna, sería de unos pocos metros, después de un viaje de más de 40.000 km. En cuanto al mecanismo de eliminación del tejido, el láser basa su efecto en el calor. Las reacciones variarán, según queramos, desde un pequeño calentamiento hasta la desnaturalización de las proteínas (a 40 °C), la coagulación (68 °C), la vaporización (hasta 100 °C) o la carbonización (> 500 °C).



**Figura 10.** Láser CO<sub>2</sub> con los parámetros para la reducción amigdalar y la pieza de mano de Kamami.

intervenir bajo anestesia general, protegeremos el operatorio y la cara con gases húmedas. Con ello, si un disparo del láser se desvía, quedará inutilizado al ser absorbido por el agua de la gasa. Disparo a disparo, haremos desaparecer el tejido amigdalar, bien en forma de láminas (si seleccionamos el programa «corte»), o bien de modo puntiforme (programa vaporización).

La terminal puede ser en forma de pieza de mano, o bien usando el microscopio con un *joy-stick* (guía) incorporado (Fig. 10).

## BIBLIOGRAFÍA

1. Bluestone CD, Rosenfeld RM. Surgical atlas of pediatric otolaryngology. 2002. p. 384-6.
2. Elluru R, Johnson L, Myer CM III. Electrocautery adenoidectomy compared with curettage and power-assisted methods. *Laryngoscope*. 2002;112:23-5.
3. Johnson L, Elluru R, Myer CM III. Complications of adenotonsillectomy. *Laryngoscope*. 2002;112:35-6.
4. Rodríguez K, Murray N, Guarisco L. Power-assisted partial adenoidectomy. *Laryngoscope*. 2002;112:26-8.
5. Mink JW, Shaha SH, Brodsky L. Making sense out of the tonsillectomy literature. *Int J Pediatr Otorhinolaryngol*. 2009;73:1499-506.
6. Schmidt R, Herzog A, Cook S, et al. Complications of tonsillectomy. *Arch Otolaryngol Head Neck Surg*. 2007;133:926-8.
7. Friedman M, LoSavio P, Ibrahim H, Ramakrishnan V. Radiofrequency tonsil reduction: safety, morbidity and efficacy. *Laryngoscope*. 2003; 113:882-7.
8. Yilmaz MD, Hoşal AS, Oğuz H, Yordam N, Kaya S. The effects of tonsillectomy and adenoidectomy on serum IGF-1 and IGFBP-3 levels in children. *Laryngoscope*. 2002;112:922-5.
9. Maddern B. Electrosurgery for tonsillectomy. *Laryngoscope*. 2002;112:11-3.
10. Cushing SL, Smith O, Chiodo A, Elmasri W, Munro-Peck P. Evaluating postoperative pain in monopolar cautery versus harmonic scalpel tonsillectomy. *Otolaryngol Head Neck Surg*. 2009;141:710-5.
11. Sorin A, Bent JP, April MM, Ward RF. Complications of microdebrider-assisted powered intracapsular tonsillectomy and adenoidectomy. *Laryngoscope*. 2004; 114:297-300.
12. Plant RL. Radiofrequency treatment of tonsillar hypertrophy. *Laryngoscope*. 2002;112:20-2.
13. Temple RH, Timms MS. Paediatric coblation tonsillectomy. *Int J Pediatr Otorhinolaryngol*. 2001;61:195-8.
14. Coromina J, Estivill E. El niño roncador: el niño con síndrome de apnea obstructiva del sueño. 2.ª ed. Edimsa; 2006.